

☐ **ATENÇÃO:** Há outros exames pendentes.



**VETER CENTRO DIAGNÓSTICO**  
Rua Joaquim Nabuco, 2986 - Dinísio Torres - Fortaleza - CE  
(85)3224-8464 / (85) 3264-0937 / (85) 98194-6523 (apenas whatsapp)

## LAUDO

NOME	IDADE	ESPÉCIE	RAÇA/CLASSE	SEXO	RG	CHIP/TATUAGEM
SINGULAR'S FAIR PLAY ALLUSIVE LOVER	2 anos 9 meses 3 dias	CANINA	BORDER COLLIE	M		991001003570196
TUTOR	TELEFONE	FICHA	DATA CADASTRO			
OLIVIER GILLES SOULIER	98600-5147	32766	31/07/2023 11:36			
CLÍNICA	VETERINÁRIO	CRMV	DATA LAUDO			
VETER	ANTONIA IRAINA MOTA CAMPOS	1839 CE	31/07/2023 15:02			

**REGIÃO:** ARTICULAÇÕES COXOFEMORAIS

**POSICIONAMENTO:** Radiografia obtida em projeção ventrodorsal.

### ACHADOS RADIOGRÁFICOS:

Ângulos acetabulares, segundo Norberg medindo em torno de 105° em coxofemoral direita e 100° em coxofemoral esquerda.

Discreta incongruência entre cabeças femorais e acetábulos, bilateralmente, apresentando interlinhas radiográficas discretamente alargadas em sua margem ventral.

Acetábulos, direito e esquerdo, apresentando boa profundidade com bordos cranio laterais pontiagudas e ligeiramente arredondadas.

Cabeças femorais arredondadas sem sinais de alterações morfológicas.

Colos femorais, bilateralmente, apresentando boa angulação em relação ao eixo longo de fêmur com presença de linhas de Morgan.

Patelas direita e esquerda encaixadas em sulcos trocleares de fêmures sem sinais de luxações.

### IMPRESSÃO DIAGNÓSTICA:

Aspectos radiográficos sugestivos de articulações próximas do normais (Grau B // H.D. +/-).

### OBSERVAÇÕES:

Exame realizado com o paciente sob contenção química.

**REGIÃO:** ARTICULAÇÕES UMERORRADIOULNAR DIREITA E ESQUERDA

**POSICIONAMENTO:** Radiografias obtidas em projeções mediolateral (decúbito lateral direito e esquerdo) e craniocaudal.

### ACHADOS RADIOGRÁFICOS:

Manutenção da relação articular entre úmero, rádio e ulna direitos e esquerdos apresentando interlinhas radiográficas regulares e radiotransparentes.

Processo ancôneo de ulna direita e esquerda apresentam-se fundidos dentro dos limites da normalidade radiográfica, sem sinais de não-união.

Processos coronóides medial e lateral de rádio direito e esquerdo dentro dos limites da normalidade radiográfica sem sinais de fragmentações.

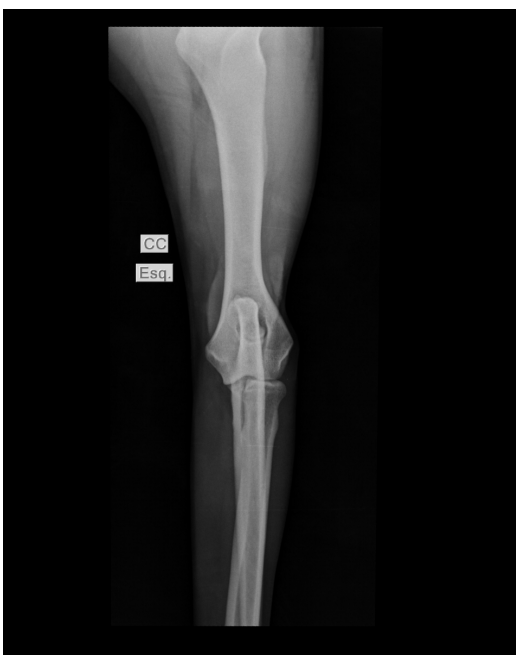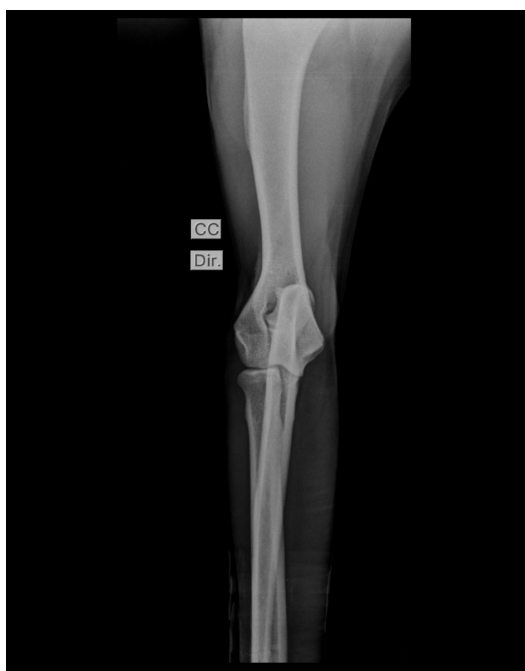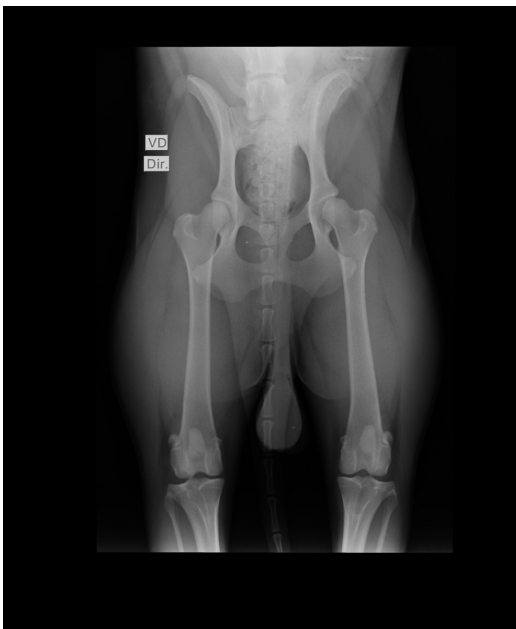
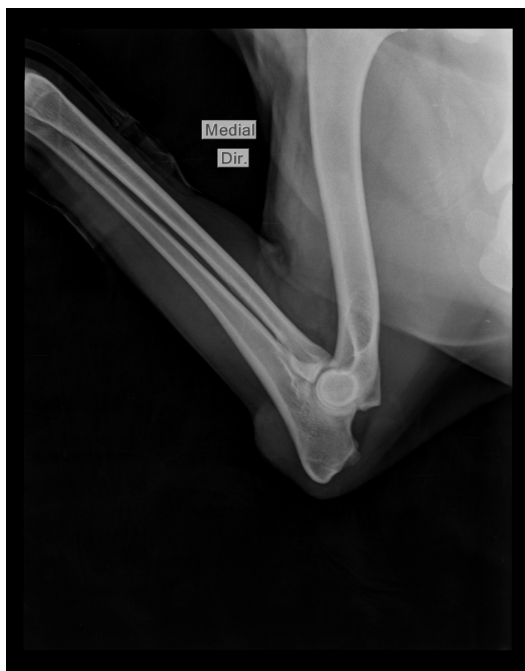### IMPRESSÃO DIAGNÓSTICA:

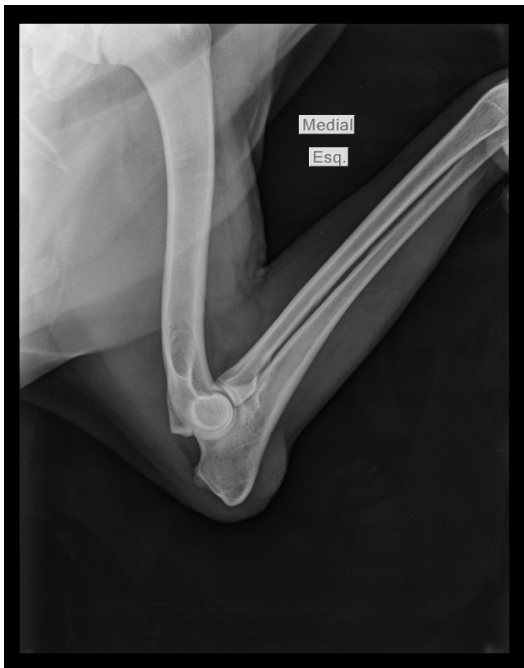Aspectos radiográficos sugestivos de cotovelos livres de displasia.

**OBSERVAÇÕES:**

Exame realizado com o paciente sob contenção química.

**IMAGENS DO LAUDO**





Antônia Iraína Mota Campos  
CRMV - 1839